



MINISTERUL SĂNĂTĂȚII AL REPUBLICII MOLDOVA

Retinopatia prematurului

Protocol clinic național

PCN-226

Chișinău 2015

**Aprobat la ședința Consiliului de Experți al Ministerului Sănătății al Republicii Moldova
din 15.01.2015, proces verbal nr. 1**

**Aprobat prin Ordinul Ministerului Sănătății al Republicii Moldova nr.65 din 30.01.2015
Cu privire la aprobarea Protocolului clinic național „Retinopatia prematurului”**

Elaborat de colectivul de autori:

Corina Magdei	d.ș.m., medic oftalmolog, secție oftalmologie IMSP IMȘC clinica ”Emilian Coțaga”
Petru Stratulat	d.h.ș.m., profesor universitar USMF „Nicolae Testemițanu”
Eudochia Magdei	șef secție oftalmologie IMSP IMȘC clinica ”Emilian Coțaga”
Alexandra Cernei	medic oftalmolog, IMSP IMȘC policlinica republicană pentru copii

Recenzenți oficiali:

Ghenadie Curocichin	Catedra Medicina de Familie Universitatea de Stat de Medicină și Farmacie „Nicolae Testemițanu”
Iurie Osoianu	Compania Națională de Asigurări în Medicină
Maria Cumpănă	Consiliul Național de Evaluare și Acreditare în Sănătate
Alexandru Coman	Agenția Medicamentului și Dispozitive Medicale

CUPRINS

ABREVIERILE FOLOSITE ÎN DOCUMENT.....	4
PREFATĂ.....	4
A. PARTEA INTRODUCIVĂ.....	4
A.1. Diagnosticul.....	4
A.2. Codul bolii (CIM 10).....	4
A.3. Utilizatorii.....	4
A.4. Scopurile protocolului	4
A.5. Data elaborării protocolului	4
A.6. Data următoarei revizuirii	4
A.7. Lista și informațiile de contact ale autorilor și ale persoanelor care au participat la elaborarea protocolului... 4	
A.8. Definițiile folosite în document.....	5
A.9. Informația epidemiologică	6
B. PARTEA GENERALĂ.....	7
B.1. Nivel de asistență medicală primară	7
B.2. Nivel de asistență medicală specializată de ambulator	7
B.3. Nivel de asistență medicală spitalicească	8
C. 1. ALGORITMI DE CONDUIȚĂ	10
C 1.1 Algoritmul general de conduită al copilului cu cataractă	10
C. 2. DESCRIEREA METODELOR, TEHNICILOR ȘI PROCEDURILOR.....	11
C.2.1. Clasificarea retinopatiei prematurului	11
C.2.2. Factorii de risc în RP	11
C.2.3. Screening-ul.....	15
C.2.4. Profilaxia RP	14
C.2.5. Manifestările clinice ale RP	17
C.2.6. Spectrul și frecvența complicațiilor RP	18
C.2.7. Conduita copilului cu RP.....	19
C.2.7.1. Anamneza.....	15
C.2.7.2. Examenul clinic.....	19
C.2.7.3. Investigații clinice și paraclinice.....	20
C.2.7.4. Diagnosticul diferențial.....	20
C.2.7.5. Tratamentul complex al RP.....	16
C.2.7.5.1. Tratamentul medicamentos	19
C.2.7.5.2. Metode de coagulare a retinei.....	21
C.2.7.5.3. Fotolasercoagularea retinei.....	22
C.2.7.5.4. Criocoagularea retinei transclerală.....	23
C.2.7.5.5. Măsurile terapeutice postoperatorii.....	23
C.2.7.5.6. Complicațiile FLCR și CCR.....	24
C.2.7.5.7. Tratamentul chirurgical al RP.....	24
C.2.8. Rezultatele funcționale așteptate în tratamentul RP.....	25
C.2.9. Supravegherea oftalmologică a copilului prematur.....	20
D. RESURSELE UMANE ȘI MATERIALE NECESARE PENTRU PREVEDERILE PROTOCOLULUI..	22
D.1. Instituțiile de asistență medicală primară	22
D.2. Instituțiile/secțiile de asistență medicală specializată de ambulator.....	22
D.3. Instituțiile de asistență medicală spitalicească: secția oftalmologie SCRC „Emilian Coțaga”	22
E. INDICATORII DE MONITORIZARE A IMPLEMENTĂRII PROTOCOLULUI.....	23
BIBLIOGRAFIA.....	24
ANEXE.....	24

ABREVIERILE FOLOSITE ÎN DOCUMENT

RP	retinopatia prematurului
VG	vârsta gestațională
VP	vârsta postnatală
AV	acuitatea vizuală
FLCR	foto-laser coagularea retinei
CCR	crio coagularea retinei
DNO	discul nervului optic
FO	fund de ochi
IMSP IMȘC	Instituția medico-sanitară publică Institutul Mamei și Copilului
USMF	Universitatea de Stat de Medicină și Farmacie "Nicolae Testemițeanu"

Acest protocol a fost elaborat de grupul de lucru al Ministerului Sănătății al Republicii Moldova (MS RM), constituit din specialiștii IMSP IMȘC și clinica „Emilian Coțaga” .

Protocolul național este elaborat în conformitate cu ghidurile internaționale actuale privind retinopatia prematurului și va servi drept bază pentru elaborarea protocoalelor instituționale. La recomandarea MS RM pentru monitorizarea protocoalelor instituționale pot fi folosite formulare suplimentare, care nu sunt incluse în protocolul clinic național.

A. PARTEA INTRODUCȚIVĂ

A.1. Diagnosticul: Retinopatia prematurului stadiul III

Exemple de diagnostic clinic de bază:

RP cu decolare de retina

RP și cataracta complicată

A.2. Codul bolii (CIM 10): H35.1

A.3. Utilizatorii:

- secțiile de perinatologie
- centrele medicilor de familie (medici de familie);
- instituțiile/secțiile consultative (oftalmologi);
- asociațiile medicale teritoriale (medici de familie și oftalmologi);
- secția de oftalmologie a IMSP SCRC „Emilian Coțaga”

A.4. Scopurile protocolului:

1. Atenționare la factorii de risc pentru declanșarea și progresarea RP
2. A spori numărul de copii prematuri supuși screening-ului oftalmologic
3. A cuprinde cu tratament medicamentos și laser copiii cu RP
4. A micșora numărul de copii cu handicap vizual cauzat de sechelele RP.

A.5. Data elaborării protocolului: ianuarie 2015







A.6. Data revizuirii următoare: ianuarie 2017

A.7. Lista și informațiile de contact ale autorilor și ale persoanelor care au participat la elaborarea protocolului

Numele	Funcția deținută
Corina Magdei	d.ș.m., medic oftalmolog, secție oftalmologie IMSP IMȘC clinica "Emilian Coțaga"
Petru Stratulat	d.h.ș.m., profesor universitar USMF „Nicolae

	Testimonișanu”
Eudochia Magdei	șef secție oftalmologie IMSP IMȘC clinica ”Emilian Coșaga”
Alexandra Cernei	medic oftalmolog, IMSP IMȘC policlinica republicană pentru copii

Protocolul a fost discutat, aprobat și contrasemnat

Denumirea instituției	Persoana responsabilă - semnătura
Catedra Oftalmologie USMF „Nicolae Testemișanu”	
Asociația medicilor de familie	
Comisia științifico-metodică de profil “Otorinolaringologie și Oftalmologie”	
Agenția Medicamentului	
Consiliul de experți al Ministerului Sănătății	
Consiliul Național de Evaluare și Acreditare în Sănătate	
Compania Națională de Asigurări în Medicină	

A.8. Definițiile folosite în document

Retinopatia prematurului – o afecțiune vaso-proliferantă a retinei, care afectează nou-născutul prematur, în care se modifică patologic dezvoltarea normală a vaselor retinei cu declanșarea neovascularizației și proces proliferativ-fibros.

Retinopatia-boala “plus” (plus diases, rush) prezintă o formă severă a RP cu pronostic vizual nefavorabil, o incompetență vasculară marcată cu progresare rapidă, cu un spectru larg de semne: modificări vasculare marcate pe retină în zona I-II a FO, vene dilatate și sinuoase, tortuozități ale arterelor, anastomoze vasculare – arcade, vitros neclar, hemoragii și edem retinian, neovascularizarea irisului, pupilă rigidă.

RP, faza de prag (faza de limită) prezintă stadiul III RP cu extinderea extraretinală a procesului proliferativ fibrovascular pe 5 meridiane consecutiv sau pe 8 meridiane sumar .

Noțiune de angiogeneză retiniană: vasculogeneza retiniană debutează spre săptămâna a 16 –a a vieții intrauterine la nivelul papilei optice. Se extinde apoi spre periferie, ajungând la nivelul orei serate în săptămâna a 36-a în partea nazală și în săptămâna a 40 –a în partea temporală.

Zonele retinei implicate:

Zona I , definită print-un cerc în 30 grade centrat de papilă a cărui rază este egală cu dublul distanței interpapilomaculară.

Zona II - zonă inel de 60°, care se extinde de la linia anterioară a zonei I până la ora serata în sectorul nazal, și până la ecuatorul anatomic –în sectorul temporal.

Zona III - este reprezentată prin semilună de retina rămasă în sectorul temporal anterior de zona II, zonă, care se vascularizează ultima și este frecvent afectată în RP.

Recomandabil - nu poartă un caracter obligatoriu. Decizia va fi luată de medic pentru fiecare caz individual.

A.9. Informația epidemiologică

Retinopatia prematurului a fost descrisă pentru prima oară în literatură de către Theodore Terry în anul 1942. În perioada 1940-1950 RP a constituit prima cauză de orbire la copii în Statele Unite. Kate Campbell este cel care pentru prima dată leagă RP de utilizarea oxigenului pentru tratarea plămânilor nou-născuților prematuri. Astăzi se știe că oxigenul nu este singurul factor care contribuie la apariția RP; etiopatogenia RP este multifactorială.

Retinopatia prematurului a devenit o problemă actuală pentru perinatologi și oftalmologi în profilaxia cecității și ambliopiilor incurabile având în vedere succesele și performanța neonatologiei contemporane, îmbunătățirea condițiilor de îngrijire a nou-născutului prematur.

Cu cât greutatea fătului este mai mică, cu atât mai mare este riscul de declanșare a RP.

Pentru o greutate la naștere mai mică de 1000 g riscul de apariție a RP este 50-80% (Косур I., 2002, Хватова А.В., Катаргина Л.А 2000)

Frecvența cazurilor cu retinopatie a prematurului (RP) constituie 25 copii la 100 000 nou-născuți (OMS, 2002). În SUA anual se înregistrează 500 cazuri cu RP, în Marea Britanie în limite 50-100 cazuri (Phelps D.L.) Frecvența RP variază în Rusia în limite 17-37,5% (Фомина Н.В. 1999).

RP se declanșează în termenii de la 31 până la 42 săptămâni gestaționale (a 4-10-a săptămână după naștere). Regres spontan al RP intervine în 76% -90% cazuri la prematuri în stadiile I-III a RP. Forme grave se atestă în 4-10% cazuri la copiii din grupul de risc.

B. PARTEA GENERALĂ

B.1. Nivel de asistență medicală primară

Descriere (măsuri)	Motive (repere)	Pași (modalități și condiții de realizare)
1. Profilaxia primară C.2.2	<ul style="list-style-type: none"> • Profilaxia infecțiilor cronice la gravide • Colaborare cu ginecologii și obstetricieni • Informații pentru gravide referitor la factorii de risc agravanți de origine maternă • Profilaxia nașterilor înainte de termen 	Obligatoriu <ul style="list-style-type: none"> • Efectuarea evenimentelor de informație pentru părinți despre riscurile nașterii copilului prematur • Evidența gravidelor la medicul de familie, ginecolog-obstetrician . • Informații pentru gravide referitor la factorii de risc agravanți de origine maternă • Asanarea focarelor de infecții cronice.
2. Screening-ul C.2.3	<ul style="list-style-type: none"> • Medicul de familie nu efectuează selectarea copiilor prematuri cu factori de risc agravanți. • Trimite copilul preaur și nou – născutul din grupul de risc la oftalmolog 	Obligatoriu <ul style="list-style-type: none"> • Trimitere la oftalmolog pentru examen complex a copiilor prematuri și nou – născuților din grupul de risc
3. Diagnosticul Suspect de RP Confirmarea RP C.2.4 Algoritm C.1	<ul style="list-style-type: none"> • Medicul de familie nu efectuează diagnosticul RP, • Aprecierea factorilor de risc în anamneza, istoricul sarcinii, perioada postnatală, etc, • Trimiterea copilului cu suspect de RP în mod urgent la oftalmolog 	Obligatoriu <ul style="list-style-type: none"> • Anamneza (caseta 7) • Consultația oftalmologului, perinatologului
4. Supravegherea C.2.7	<ul style="list-style-type: none"> • Dinamica funcțiilor vizuale • Profilaxia complicațiilor precoce și tardive a RP • Tratatamentul complicațiilor RP 	Obligatoriu <ul style="list-style-type: none"> • Supravegherea copilului cu RP și complicațiile ei se va face în comun cu medicul de familie, perinatolog și oftalmolog (casetele 24,25,26.)

B.2. Nivel de asistență medicală specializată de ambulator

Descriere (măsuri)	Motive (repere)	Pași (modalități și condiții de realizare)
I	II	III
1. Screening-ul C.2.3	Depistarea precoce a RP în diferite stadii permite aplicarea tratamentului FLCR/CCR în mod urgent cu scopul profilaxiei complicațiilor severe ale RP și cecității	Obligatoriu <ul style="list-style-type: none"> • Consultația copiilor prematuri și a nou-născuților din grupul de risc cu factori agravanți pentru dezvoltarea RP în maternitate. (C 1.1; casetele 4,5.) • Examen oftalmologic complex al copiilor prematuri și a nou-născuților din grupul de risc la vârstele: 1 lună, 3 luni, 6 luni, 1 an, 3 ani în condiții de midriază medicamentoasă (caseta 24).

		<ul style="list-style-type: none"> • Respectarea strictă a protocolului screening-ului oftalmologic (<i>tab.1;caseta 6,7</i>)
2. Diagnosticul C.2.4 Algoritmul C.1	Confirmarea diagnosticului permite: <ul style="list-style-type: none"> • Selectarea copiilor cu RP în stadiile de prag (II, III). • Alegerea tehnicii operatorii adecvate • Trimiterea cazurilor cu RP pentru FLCR/CCR în centrul specializat dotat cu utilaj necesar 	Obligatoriu <ul style="list-style-type: none"> • Anamneza (<i>caseta 9</i>) • Examenul clinic (<i>caseta 10</i>) • Investigații clinice și paraclinice obligatorii (<i>caseta 11</i>) • Diagnosticul diferențial (<i>caseta 12</i>) Recomandabil: <ul style="list-style-type: none"> • Investigații clinice și paraclinice recomandabile (<i>caseta 11</i>) • Consultația altor specialiști (<i>caseta 11</i>)
Decizia asupra tacticii de tratament	<ul style="list-style-type: none"> • Trimiterea cazurilor cu RP stadiul II-III pentru FLCR/CCR în centrul specializat dotat cu utilaj necesar • Trimiterea cazurilor cu RP stadiul IV- V pentru tratament chirurgical 	Obligatoriu <ul style="list-style-type: none"> • Tratament medicamentos în stadiile acute ale RP(<i>caseta 11</i>) • Trimiterea cazurilor cu RP în centrul specializat conform indicațiilor pentru spitalizare (<i>caseta13</i>)
3. Tratamentul în condiții de ambulatoriu		
3.1. Tratamentul medicamentos postoperator C.2.4.5.1.3	Permite: <ul style="list-style-type: none"> • Ameliorarea microcirculației retinei • Profilaxia infecțiilor intraoculare postoperatorii 	Obligatoriu Aplicarea conduitei postoperatorii (<i>caseta 22</i>)
3.2. Tratamentul de recuperare C.2.4.5.2	Permite: <ul style="list-style-type: none"> • Ameliorarea AV • Micșorarea numărului de copii cu handicap vizual 	Obligatoriu Tratamentul postoperatoriu și recuperare medico-socială (<i>caseta 24</i>)
4. Supravegherea permanentă C.2.4.7	Evidența se efectuează cu scopul: <ul style="list-style-type: none"> • Dinamicii funcțiilor vizuale • Profilaxiei complicațiilor precoce și tardive a RP • Tratamentului complicațiilor RP 	Obligatoriu Supravegherea copilului cu RP se va face în comun cu medicul de familie, perinatologul și oftalmolog. (<i>casetele 24,25,26.</i>)

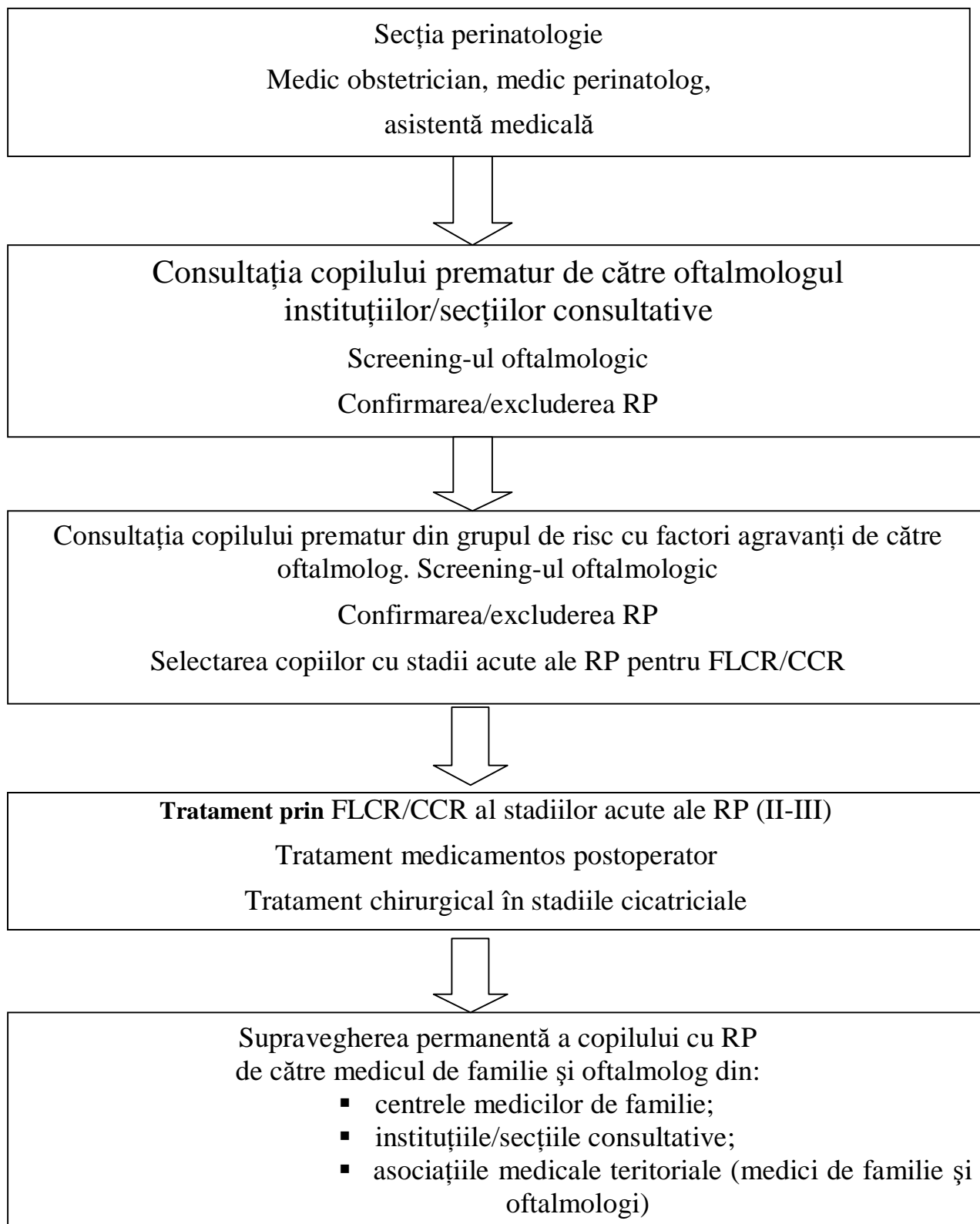
B.3. Nivel de asistență medicală spitalicească

Descriere (măsuri)	Motive (repere)	Pași (modalități și condiții de realizare)
I	II	III
1. Diagnostic		

<p>1.1. Confirmarea diagnosticului de RP.</p> <p>1.2. Spitalizare conform indicațiilor.</p> <p>C.2.4</p> <p>Algoritmul C.1</p>	<p>Confirmarea diagnosticului de RP permite:</p> <ul style="list-style-type: none"> • Reabilitarea chirurgicală urgentă prin FLCR/CCR în stadiile acute (II, III). • Micșorarea numărului de copii slabvăzători și orbi cauzați de RP. 	<p>Obligatoriu</p> <ul style="list-style-type: none"> • Se spitalizează toți copiii prematuri și nou - născuții din grupul de risc cu factori agravanți.(<i>caseta 13.</i>) • Anamneza (<i>caseta 9.</i>) • Examenul clinic (<i>caseta 10.</i>) • Investigații clinice și paraclinice obligatorii (<i>caseta 11.</i>) • Diagnosticul diferențial (<i>caseta 12.</i>) <p>Recomandabil:</p> <ul style="list-style-type: none"> • Investigații clinice și paraclinice recomandabile (<i>caseta 11.</i>) • Consultația altor specialiști
<p>Selectarea metodei de tratament în diferite stadii ale RP.</p>	<ul style="list-style-type: none"> • Alegerea tacticii operatorii optime: FLCR/CCR sau combinat în stadiile acute ale RP conform indicațiilor și contraindicațiilor. • Efectuarea măsurilor terapeutice postoperatorii. • Pronosticul funcțiilor vizuale așteptate . 	<p>Obligatoriu</p> <ul style="list-style-type: none"> • Protocolul screening-ului (<i>caseta 6,7.</i>) • Respectarea strictă a tehnicii FLCR/CCR(<i>tab.5;casetele 17,18.</i>) • Selectarea termenilor și tacticii operatorii (<i>caseta 14.</i>) • Măsurile terapeutice postoperatorii (<i>caseta 19.</i>)
<p>2. Tratamentul chirurgical în stadiile IV-V.</p>	<p>Intervențiile chirurgicale în stadiile cicatriciale ale RP permit:</p> <ul style="list-style-type: none"> • Prevenirea complicațiilor grave: decolării de retină, glaucomului secundar, subatrofiei globului ocular, etc. • Prognozarea rezultatelor funcționale. așteptate în tratamentul RP. 	<p>Obligatoriu:</p> <ul style="list-style-type: none"> • Examen oftalmologic (<i>caseta 18.</i>) • Investigații clinice și paraclinice obligatorii (<i>casetele 11,12.</i>) • Consultația specialiștilor (anesteziologului, pediatrului) pentru permis la operație sub anestezie generală (<i>caseta 11.</i>) • Măsurile terapeutice postoperatorii (<i>caseta 19.</i>) • Tratamentul complicațiilor (<i>Tabelul 3.</i>)
<p>3. Externare cu referință la nivelul primar și secundar pentru tratament și supraveghere</p>	<p>Permite colaborare cu echipa de medici la nivelul primar și secundar, care vor monitoriza copilul cu RP și vor efectua reabilitare medico-socială de lungă durată.</p>	<p>Obligatoriu:</p> <p>Eliberarea extrasului pentru oftalmolog și medicul de familie cu recomandări concrete:</p> <ul style="list-style-type: none"> ✓ diagnosticul clinic confirmat. ✓ rezultatele investigațiilor clinice și paraclinice ✓ tratamentul efectuat. ✓ recomandări pentru tratamentul postoperator. medicamentos și tratament de recuperare a funcțiilor vizuale în condiții de ambulatoriu. ✓ recomandări explicite pentru părinți și pacient. (<i>casetele 25,26.</i>)

C. 1. ALGORITM DE CONDUITĂ

C 1.1 Algoritmul de interacțiune



C. 2. DESCRIEREA METODELOR, TEHNICILOR ȘI PROCEDURILOR

C.2.1. Clasificarea RP

Caseta 1. Clasificarea RP după stadiile evolutive

[The International Classification of Retinopathy of Prematurity, 2005]

Stadiul I Stadiul de apariție a liniei demarcaționale de culoare albă la limita zonelor avasculare și vasculare

Stadiul II Stadiul de apariție a valului proeminent de culoare alb-gălbuie cu modificări vasculare.

Stadiul III (a - moderat, b - avansat, c - sever). Stadiul de val cu extinderea neovascularizației extraretinal în toate meridianele

Stadiul IV a - Stadiul de decolare exudativ-tracțională a retinei fără antrenarea în proces a maculei.

Stadiul IV b - Stadiul de decolare parțială a retinei cu antrenarea în proces a maculei

Stadiul V - Stadiul de decolare de retină tracțională și exudativă

Caseta 2. Clasificarea RP după localizarea procesului

(International Committee for the Classification of Retinopathy of Prematurity, 2005)

- ZONA 1 - modificări patologice în segmentul posterior a FO pe cerc de 30°
- ZONA 2 - modificări patologice în segmentul posterior a FO pe cerc de 60° până la partea temporală și nasală a orei serate.
- ZONA 3 - modificări patologice în zona temporală a FO exterior zonei 2.

Caseta 3. Asocierea RP cu alte patologii oculare congenitale

- RP și glaucomul congenital
- RP și corp vitros persistent primar
- RP și resturi de membrană pupilară
- RP și infecții intaoculare intarauterine (uveită, corioretinită, etc.)
- RP și cataracta congenitală

C.2.2. Factorii de risc

Caseta 4 Factori de risc agravanți

- Vârsta gestațională a copilului mai mică de 35 săptămâni
- Greutatea copilului la naștere mai mică de 2000g
- Ventilare artificială a plămânilor cu expunerea oxigenului în volum de 80-100% mai mult de 3 zile.
- Oxigenoterapie îndelungată – mai mult de 1 lună
- Gestoza în perioada sarcinii, decolarea placentară, hemoragii masive în timpul nașterii (>de 400 ml).
- Sindromul dereglărilor respiratorii –Distres –sindrom
- Hemotransfuzii repetate (mai mult de 3).
- Hemoragii intraventriculare
- Asfixie gravă la naștere (după APGAR mai < 4 puncte),
- Prezența afecțiunilor infecțioase și inflamatorii.
- Oscilații esențiale a nivelului gazelor în sânge cu perioade de hipoxie (< 30 mmHg) și hiperoxie (100 mm HG), de la hipocapnie (mai mic de 33mm Hg) până la hipercapnee (75 mm Hg)
 - Expunerea prematurului la iluminări puternice (mai mare de 640 lucși)

Caseta 5 Factorii de risc de originea maternă

- Iminență de avort
- Anemia
- Diabetul gestațional
- Toxicoză gravidei, preeclampsia
- TORCH –infecții, septicemia
- Patologie extragenitală (boli cardiace, reumatice, nefrologice)
- Tratament cu antihistaminice în perioada sarcinii
- Fumatul, alcoolul, droguri, etc
- Alte patologii

C 2.3 Screening-ul RP

Caseta 6. Screening-ul RP

Se supun screening –ului: nou - născuții cu greutatea mai mică de 2000 g și VG mai mică de 32 săptămâni:

- Pentru excluderea afecțiunii
- Pentru aprecierea duratei și intensității oxigenoterapiei.

La VG până la 26 săptămâni :

- De la a 5- 6-a săptămâna a VP (31 săptămâni VG)
- La fiecare 2 săptămâni până la 36 a VG săptămâni

La VG de la a 26-a până la 32 săptămâni:

- De la a 4-6-a săptămâna VP
- Până la 36 săptămâni a VG sau la externarea din secția de perinatologie

Nota!

- Copilul prematur nu se naște cu RP.
- RP se declanșează la 4-6 săptămâni a VP sau la 34-36 săptămâni a VG.

Tabela 1

Termenii primului consult oftalmologic al copilului prematur

Vârsta gestațională în săptămâni la naștere	Termenii primului consult oftalmologic	
	VG	VP
22	31	9
23	31	8
24	31	7
25	31	6
26	31	5
27	31	4
28	32	4
29	33	4
30	34	4
31	35	4
32	36	4

Protocolul screening-ului

Caseta 7 Protocolul screening-ului

- Midriază maximală (sol.Cocloplentolat 0,5% in combinație cu sol.Fenilefrină 2,5% sau sol.Tropicamidă 0,5%, sau sol Atropină sulfat 0,1%, 2pic. la fiecare 15', 30', 45 min).
- Anestezie locală: Sol Proparcaină* 0,5%, sau Oxybrupocaină 0,4% 2 p. de 2 ori.
- Oftalmoscopia indirectă binoculară cu oftalmoscopul binocular și lupa 20D -30D.
- Rotația globului ocular în toate direcțiile cu cârlige musculare
- Aplicarea blefarostatului pentru copiii nou-născuți

Rezultatele examinărilor în dinamică se înregistrează în fișa oftalmologică a copilului prematur.

C2.4 Profilaxia RP

Caseta 8 . Profilaxia RP și a complicațiilor

În cadrul măsurilor profilactice accentul principal trebuie pus pe depistarea precoce a cazurilor cu RP.

- Rolul principal revine obstetricianului, perinatologului și pediatrului, care vor monitoriza perioada postnatală a copilului prematur și vor selecta copiii cu factori de risc agravanți.
- Profilaxia **primară** este îndreptată spre prevenirea nașterilor înainte de termen și îngrijirea copiilor prematuri la nivel contemporan
- Profilaxia **secundară** necesită implementarea programelor de screening a copiilor cu RP, selectarea cazurilor care necesită FLCR/CCR retinei periferice în stadiile acute.
- Măsuri profilactice în vremea sarcinii:
 - profilaxia infecțiilor cronice la mama
 - asanarea focarelor de infecții cronice
 - evitarea factorilor nocivi agravanți (medicamente-antihistaminice, fumatul, droguri, alcoolul, radiație)
 - alimentație rațională
 - monitorizarea hemoglobinei,
 - respectarea modului sănătos de viață (gimnastica, plimbări etc.)
- Măsuri profilactice la nou-născut:
 - Oxigenoterapie rațională, monitorizarea nivelului gazelor în sânge
 - Profilaxia sindromului dereglărilor respiratorii, hipoxiei
 - Îngrijiri speciale, monitorizare cardio-respiratorie
 - Evitarea expunerii prematurului la iluminări puternice
 - Consultația specialiștilor la indicație
- Se va face instrucțiunea părinților și a personalului medical în vederea observării și urmăririi copiilor prematuri; examen oftalmologic în dinamică.
- Crearea condițiilor optime pentru respectarea modului sănătos de viață a copilului cu sechelele RP în instituțiile preșcolare, școlare.

C.2.5 Manifestările clinice ale RP

Tabelul 2

Manifestările clinice ale stadiilor evolutive RP

Stadiul RP	Manifestările clinice
I	<ul style="list-style-type: none">• Modificări la periferia retinei• Vascularizare nefinisată• Modificarea traectului vaselor retinei• Distribuiri pigmentare
II	Semne caracteristice stadiului I Suplimentar:- <ul style="list-style-type: none">• Modificări distrofice,

	<ul style="list-style-type: none"> Fibroză pre- și intraretinală la periferia retinei
III	Semne caracteristice stadiului II Suplimentar: <ul style="list-style-type: none"> Deformarea DNO, Heterotropia maculei Devierea trunciului vascular Vase liniare și dereglarea traectului vaselor
IV	Semne caracteristice stadiului III Suplimentar <ul style="list-style-type: none"> Pliuri retiniene Decolare de retină parțială
V	Semne caracteristice stadiului IV Decolare totală de retină

C2.6. Spectrul și frecvența complicațiilor RP

Tabelul 3

Spectrul RP și frecvența complicațiilor în stadiile cicatriciale

<i>Stadiul RP</i>	<i>Spectrul complicațiilor</i>	Frecvența complicațiilor,(%)
I	Distrofia progresivă a retinei la periferie (la limita retinei avasculare, liniei demarcaționale și arcadelor vasculare)	3-4%
II	Distrofia progresivă a retinei la periferie <ul style="list-style-type: none"> Rupturi retiniene periferice Decolare de retină secundară 	7-8%
III	Distrofia progresivă a retinei la periferie, tracții ale retinei proliferare, subțierea retinei, rupturi <ul style="list-style-type: none"> Decolare de retină secundară Cataracta complicată 	12-13%
IV	<ul style="list-style-type: none"> Decolare de retină secundară Cataracta complicată Contact irido-cornean, opacifierea corneei Glaucom secundar 	18-19%
V	<ul style="list-style-type: none"> Contact irido-cornean, opacifierea corneei Glaucom secundar Fibroza CV Subatrofie și ftizis de glob ocular Cataracta complicată 	63-64%

Nota!

Complicațiile severe ale RP se declanșează în termeni diferiți – de la 1 până la 10-12 ani.
 Este obligatorie biometria în modul A , ecografia în modul B în dinamică.
 Prognosticul vizual și funcțional rămâne rezervat.

2.7. Conduita copilului cu RP

Caseta 9. Principiile generale de conduita a copilului prematur

- Istoricul sarcinii și anamneza
- Aprecierea factorilor agravanți pentru declanșarea RP
- Primul consult oftalmologic la 4-5 săptămâna după naștere

- Indicarea tratamentului medicamentos în stadiile acute
- Efectuarea FLCR sau CCR in stadiile II-III ale RP
- Tratamentul complicațiilor RP
- Reabilitarea medico-socială a copilului cu RP

C.2.7.1. Anamneza

Caseta 10. Anamneza

- Se stabilește **istoricul sarcinii** și infecțiile suportate de mamă: maladiile cardio-vasculare, procesele inflamatorii cronice (colecistite, hepatite), dereglările endocrine, maladiile tractului urogenital, consumul de medicamente, alcool, fumatul, contact cu boli infecțioase și alți factori nocivi.
- Se concretizează starea somatică a copilului, stările patologice suportate după naștere.
- Se apreciază factorii de risc declanșatori pentru RP: oxigenoterapie în exces, fluctuațiile presiunii parțiale a oxigenului în sânge, hipoxia fătului, dereglări respiratorii, hemotransfuzii, etc
- Se analizează rezultatele investigațiilor clinice și paraclinice, consultația altor specialiști

C.2.7.2. Examenul clinic

Caseta 11. Examenul clinic

Obligatoriu

- Consultația specialiștilor:
 - ✓ neurolog,
 - ✓ anesteziolog

Recomandabil

- ✓ cardiolog,
- ✓ hepatolog,
- ✓ ORL,
- ✓ Alți specialiști

Obligatoriu

- Examenul oftalmologic :
 - ✓ Oftalmoscopia indirectă binoculară
 - ✓ Oftalmoscopia directă,
 - ✓ Fotografierea retinei
 - ✓ Biomicroscopia
 - ✓ Ecografia în modulul A/B

Recomandabil

- ✓ Skiascopia
- ✓ Gonioscopia
- ✓ Potențiali vizuali evocați
- ✓ Electroretinograma
- ✓ Tonometria

C.2.7.3. Investigațiile clinice și paraclinice

Caseta 12. Investigații clinice și paraclinice pentru aprecierea stării sănătății copilului și riscurilor anesteziei generale:

- **Investigații obligatorii:**
 - ✓ Analiza generală a sângelui
 - ✓ Coagulograma (trombocite, timpul de sângerare, timpul de coagulare a sângelui, protrombina, fibrinogenul)
 - ✓ Analiza sumară a urinei
 - ✓ Analiza maselor fecale la helminți sau coprograma
 - ✓ EHO- cardiografia, electrocardiograma
- **Investigații recomandabile:**
 - ✓ Analize biochimice (ALT, AST, bilirubina și fracțiile ei, creatinina,)
 - ✓ Protrombina, fibrinogenul
 - ✓ Examen virusologic HSV, CMV, Epștein –Barr,
 - ✓ Examen imunologic
 - ✓ Examen la toxoplasmoză, și alte infecții cronice

Caseta 13 Indicații pentru spitalizare

- Suspect de RP
- RP stadii II-III
- RP și boala „plus”
- RP și glaucomul congenital
- RP și infecții intraoculare intarauterine (uveită, corioretinită, etc.)
- RP și cataracta congenitală

C.2.7.4. Diagnosticul diferențial

Tabelul 4

Diagnosticul diferențial al RP	
Afecțiuni mai puțin severe	Afecțiuni severe
<ul style="list-style-type: none">• Vitreoretinopatie exudativă (sindrom Bloha – Suezberger)• Retinoșizis legat cu X-cromosomă	<ul style="list-style-type: none">• cataracta congenitală• corp vitros persistent primar• toxocaroză oculară• uveită intermediară• boala Coats• hemoragie în corpul vitros• retinoșizis avansat

C.2.7.5. Tratamentul complex al RP

Caseta 14 Tratamentul complex include:

- Tratament medicamentos în stadiile acute
- Fotolasercoagularea retinei în stadiile II-III
- Criocoagularea retinei în stadiile II-III
- Tratament chirurgical în stadiile IV-V.

C.2.7.5.1 *Tratament medicamentos*

Caseta 15 . **Tratament medicamentos**

Local

- Nesteroidi: sol. Diclofenac 0,1%, 2px4-6 ori pe zi 10 zile :
- Glucocorticosteroidi sol. Dexamethasonum 0,05-0,1% -2p x 4-6 ori pe zi 14 zile

C.2.7.5.2. *Metode de coagulare a retinei in RP*

Caseta 16 Metode de coagulare a retinei

Pentru tratamentul profilactic în stadiile acute ale RP se aplică următoarele metode de coagulare a zonelor avasculare ale retinei:

1. Coagulare transsclerală
 - Criocoagulare
 - Laser coagulare
2. Coagulare transpupilară
 - Lasercoagulare argon cu fixare pe oftalmoscop binocular
 - Lasercoagulare argon cu lentila Goedman
 - Lasercoagulare diod cu fixare pe oftalmoscop binocular
3. Tratament combinat:
 - LFCR/ transpupilar
 - CCR – transscleral

C.2.7.5.3. *Fotolasercoagularea retinei în RP*

Scopul tratamentului:

- Reducerea și stoparea procesului de neovascularizare prin distrugerea retinei imature avasculare periferice.
- Izolarea zonei avasculare a retinei anterior de linia demarcațională circular pe 360°

Nota! Vârsta copilului pentru FLCR /CCR constituie 35 - 45 săptămâni a VG sau 6-16 săptămâni a VP

Tabela 5

Indicații pentru FLCR

Aplicarea in mod urgent FLCR (48 ore după stabilirea diagnosticului)	Aplicarea FLCR amânată
<ul style="list-style-type: none">➤ Zona I Orice stadiul RP cu sau fără boala plus➤ Zona II<ul style="list-style-type: none">○ RP stadiu II cu boala plus○ RP cu stadiu III	<ul style="list-style-type: none">➤ Zona II<ul style="list-style-type: none">○ Stadiul II cu boala “plus,,

Contraindicații pentru FLCR

- Stare gravă somatică a copilului
- Risc pentru viața copilului
- Risc pentru operație și anestezie generală

Utilaj și tehnica pentru FLCR

Caseta 17 . **Utilaj necesar:**

1. Oftalmoscop binocular indirect

2. Fotocoagulator laser diod sau argon
3. Criocagulator
4. Lampa cu fanta cu adaptor pentru oftalmoscop, proba de laser coagulator și retinopexie transsclerală
5. Lentile Volc 15, 20, 28, 30D,
6. Lentila Goldman pediatrică (ø10mm)
7. Becfaroslat pentru prematuri

Tehnica FLCR

- Punctul de fixare a laserului se focusează pe retină
- Pe retina avasculară se aplică un număr de 250-1000 de impacte cu interval de un impact, până la formarea focarului albicios
- Intensitatea impulsului 200-500 μ W
- Expoziția 0,2-0,5 sec.

C.2.7.5.4. Criocoagularea retinei transsclerală

Caseta 18 Criocoagularea retinei transsclerală

Utilaj necesar

- Oftalmoscop binocular indirect
- Criocoagulator oftalmologic
- Becfaroslat special

Tehnica

- Intravenos preparate sedative sau anestezie generală
- Midriază pupilară cu sol Ciclopentolat 0,5-1% în combinație cu Sol.Fenilefrina 2,5%
- Aplicarea blefarostatului pentru copil prematur
- Aplicarea depresorului scleral sau cârligului
- Între mușchii dreپți oculomotori se depun coagulate în număr de 150-400 în zona periferică avasculară cu intensitatea impulsului 0,2-0,6 wt, expoziția 0,1-0,3sec.

Nota!

1. Părinții trebuie informați, că FLCR/CCR nu ameliorează vederea, doar previne complicațiile severe și cecitatea la copiii prematuri
2. În 15-20% cazuri cu RP severă răspunsul retinei la LFC poate fi puțin efectiv sau ineficient.
3. Este obligatoriu acordul informat al părinților pentru actul operator, care include informații despre severitatea afecțiunii, riscul anesteziei generale, complicațiile intra- și postoperatorii care pot interveni, rezultatele funcționale așteptate, consecințele în caz de refuz la tratamentul FLCR/CCR

C.2.7.5.5. Măsurile terapeutice postoperatorii

Caseta 19. Măsurile terapeutice postoperatorii

- Sol. Levofloxacină 0,5% sau sol. Tobramycinum 0,3%, sau sol. Ofloxacină 0,3% - 2 pic x 4 ori pe zi – 5 zile.
- Sol. Neomycinum cu Polimixină și Dexamethasonum 2 pic. x 4 ori pe zi – 5-7 zile.
- Sol. Ciclopentolat* 0,5% în combinație cu sol. Phenylephrinum 2,5%
- Sol. Etamsilat 0,1 ml cu sol. Dexamethasonum 0,4% 0,1ml parabolbar Nr- 3-5 .
- Sol. Metiletilpiridinol* 1% 2 pic x3 ori pe zi 10-14 zile

*Medicamentul nu este înregistrat în Nomenclatorul de Stat, dar este recomandat de ghidurile internaționale bazate pe dovezi.

C.2.7.5.6. Complicațiile FLCR și CCR

Caseta 20 . Complicațiile FLCR și CCR

1. Complicații din partea stării somatice a copilului în procesul tratamentului: bradicardie, cianoza, perioade de apnoe, etc.
2. Complicații oculare:
 - edem cornean, chemoză, macerația conjunctivei
 - hemoragii vitriene, retiniene
 - cataracta
 - formarea membranelor preretinale
 - proces proliferativ în zona DNO și maculei
 - iridociclită
 - hipertensiunea oculară
 - lezarea mușchilor oculari
 - ocluzia arterei centrale a retinei
 - rupturi ale retinei
 - decolare tardivă a retinei

Nota!

Cu scopul profilaxiei acestor complicații; care se manifestă foarte rar, este obligatoriu:

- Respectarea strictă a tehnicii FLCR/CCR și a conduitei medicamentoase,
- Manipulare blindă cu globul ocular prematur,
- Supraveghere în dinamica al copilului prematur.

C.2.7.5.7. Tratamentul chirurgical în stadiile cicatriciale ale RP

Caseta 21.

Scopul:

- Păstrarea parametrilor anatomici al globului ocular în creștere,
- Profilaxia decolării totale a retinei,
- Prevenirea glaucomului secundar
- Prevenirea subatrofiei și ftizisului globului ocular.

Nota: În stadiile proliferativ-cicatriciale (IV-V) se aplică chirurgie vitreoretiniană

Caseta 22. Etapele chirurgiei vitreoretiniene

- Înlăturarea țesutului proliferativ, eliberarea retinei de țesut fibros și membrane
- Reatașarea retinei cu ajutorul materialelor speciale (gaze, plombe,etc)
- Refacerea structurilor anatomice ale retine, corpului ciliar și altor tunici
- Fixarea retinei la tunicile învecinate cu ajutorul endolaserului sau diatermiei
- Tamponada spațiului vitrean cu gaze, lichide grele etc

Alte operații:

- Rezecția sclerei cu suturare până la formarea valului de compresie
- Plombaj circular scleral
- Retinotomia circulară

Etapele vitrectomiei:

- Decolarea conjunctivei în sectoarele superoextern și superoiontern
- Sclerotomie de 3-4 mm
- Introducerea tubului pilot al vitreotomului
- Executarea mișcărilor de rotație, basculare sau măturare
- Absorbția vitrosului opacifiat
- Infuzia bulei de aer sau silicon sau healon
- Suturare cu fir în „U” sau „X”
- Injectare subconjunctivală de antibiotice în combinație cu glucocorticosteroizi
- Pansament steril

C.2.8. Rezultatele funcționale așteptate în tratamentul RP

Caseta 23. Rezultatele funcționale așteptate în tratamentul RP

Scăderea esențială a funcțiilor vizuale la copilul cu RP este multifactorială:

- gradul de afectare ale structurilor anatomice oculare
- prezența patologiei oculare asociate RP
- anomalii de refracție
- modificări ale analizatorului vizual la diferite niveluri

Funcțiile vizuale așteptate

- Copii cu cecitate- AV până la 0,04 în 35-39% cazuri
- Copii slabvăzători-AV până la 0,04-0,2 în 40-41% cazuri
- Copii cu AV 0,2-0,5 în 18-20% cazuri

C.2.9. Supravegherea

Conduita de supraveghere oftalmologică a copilului prematur

Caseta 24. Planul de supraveghere oftalmologică a copilului prematur

1. Primul consult oftalmologic se efectuează la 6-8 săptămâni la nou-născuții cu VG 23-24 săptămâni
2. Primul consult oftalmologic se efectuează la 4-6 săptămâni după naștere (32-34 săptămâni a vârstei VG)
3. Nou –născuții cu VG 25-28 săptămâni trebuie urmăriți la 4-5 săptămâni VP
4. Consult oftalmologic în dinamică -1 dată în 2 săptămâni până la finisarea procesului de vascularizare a retinei sau declanșarea RP.
5. Consult oftalmologic repetat - 1 dată în săptămână în cazurile de declanșare a RP.
6. Examenul oftalmologic se efectuează până la regresia definitivă a RP - 42-44 săptămâni VG ori până la dezvoltarea fazelor cicatriciale - 50-58 săptămâni VG.
7. Supraveghere permanentă oftalmologică a copilului prematur 2 ori pe an

Monitoring-ul indicatorilor

Caseta 25 Se monitorizează următorii indicatori:

- ✓ starea globului ocular
- ✓ sindromul iritativ al globului ocular,

- ✓ acuitatea vizuală,
- ✓ forma și aspectul pupilei,
- ✓ presiunea intraoculară,
- ✓ datele ecobiometriei
- ✓ fundul de ochi.

Caseta 26. Recuperarea medico- socială a copilului cu RP

- Tratament medicamentos: vitaminoterapie, preparate dedistrofice, vasodilatante, antioxidante.
- Corecție optică în viciile de refracție și strabism.
- Tratament de dezambliopizare de lungă durată (1-3 ani).
- Depistarea complicațiilor RP postoperatorii precoce și tardive.
- Tratament chirurgical în complicațiile RP: extragerea cataractei, operații antiglaucomatoase, chirurgie vitreoretiniană, corectarea strabismului etc.
- Aprovizionarea copilului slabvăzător cu dispozitive corecționale speciale, (lupe, ochelari pentru magnificare, monitoare, ochelari telescopici, etc).
- Școlarizarea copiilor cu RP în instituțiile preșcolare și școlare specializate, pregătire profesională.
- Aprecierea statutului de copil invalid (handicap vizual) la indicații.

D. Resurse umane și materiale necesare pentru prevederile protocolului

<p>D.1. Instituțiile de asistență medicală primară</p>	<p>Personal:</p> <ul style="list-style-type: none"> • medic de familie • asistenta medicului de familie • medic de laborator și laborant cu studii medii <p>Aparate, utilaj:</p> <ul style="list-style-type: none"> • oftalmoscop, • tabele pentru testarea acuității vizuale • laborator clinic standard pentru determinarea: analizei generale a sîngelui, analizei sumare a urinei și maselor fecale la helminți <p>Medicamente:</p> <ul style="list-style-type: none"> • sol. Tobramycinum 0,3%, sau sol. Gentamicină 0,3%, • sol. Dexamethasonum 0,1%, • sol. Diclofenac 0,1%, • sol. Tropicamidă 0,5-1% • sol. Pilocarpină 1-2%, • sol. Tetracaină 0,5-1% sau sol. Proparcaină 0,4%.
<p>D.2. Instituțiile/secțiile de asistență medicală specializată de ambulator</p>	<p>Personal:</p> <ul style="list-style-type: none"> • oftalmolog • asistenta medicală • medic de laborator și asistenți cu studii medii • alți specialiști <p>Aparate, utilaj:</p> <ul style="list-style-type: none"> • tabele ori proiector pentru determinarea AV, • oftalmoscop direct și indirect, • set de lentile • montura de proba • rigle skiascopice • lampa cu fantă, • laborator clinic standard pentru determinarea: analizei generale a sîngelui, analizei sumare a urinei și maselor fecale la helminți etc. • cabinet de diagnostic funcțional. <p>Medicamente:</p> <ul style="list-style-type: none"> • sol. Tobramycinum 0,3% sau sol. Ofloxacină 0,3%, • sol. Dexamethasonum 0,1%, • sol. Neomycinum cu Polymyxinum și sol. Dexamethasonum 0,1%, • ung. Tobramycinum 1% cu Dexamethasonum 0,1%, • sol. Diclofenac 0,1%, • sol. Tropicamidă 0,5-1% • sol. Phenylephrinum 1-2,5% • sol. Pilocarpină 1-2%, • sol. Tetracaină 0,5-1% sau sol. Proparcaină* 0,4%,
<p>D.3. Instituțiile de asistență medicală spitalicească: secția perinatologie secția oftalmologie</p>	<p>Personal:</p> <ul style="list-style-type: none"> • oftalmolog • perinatolog • anesteziolog • asistenta medicală • asistentă în sala de operații • medic de laborator și asistenți cu studii medii • alți specialiști <p>Aparate, utilaj:</p>

pediatrică	<ul style="list-style-type: none"> • Masa pentru copil prematur • Noptiera suport pentru medicamente • Lampa de iluminare • Tabele ori proiector pentru determinarea AV, • Oftalmoscop direct și indirect, • Oftalmoscop indirect binocular • Lampa cu fantă, • RetCam • Microscop chirurgical, • Set cu microinstrumentar, • A/B scan, • Fakoemulsificator, • Vitreotom • YAG laser • Laser diod indirect cu endo probe • Diatermocoagulator • Criocoagulator • Lentile 15D, 20D, 28-30D • Lentila Goldman pediatrică (Ø10mm) • Camera digitală –Funduscamera RETCAM • Blefarostate pentru copii prematuri • Cârliche sclerale • Suturi (8,0-10-0) • Ace atraumatice (3/8) • Viscoelastice, • Materiale sintetice pentru chirurgie vitreoretiniană (silicon healon, lichide grele, gaze etc) • laborator clinic standard cabinet de diagnostic funcțional.
	<p>Medicamente:</p> <ul style="list-style-type: none"> • sol. Ofloxacină 0,3%, sau Sol. Levofloxacina 0,5%, sau sol. Tobramycinum 0,3% • sol. Dexamethasonum 0,1%, • sol. Neomycinum cu Polymyxinum și sol. Dexamethasonum 0,1%, • ung. Neomycinum cu Polymyxinum și Dexamethasonum • sau ung. Tobramycinum 1% cu Dexamethasonum 0,1%, • sol. Diclofenac 0,1%, • sol. MetiletilpiridinoI* 1,0% • sol. Etamsylatum 12,5% • sol. Tocopherolum acetat 10% • sol. Tropicamidă 0,5-1% sau Sol.Ciclopentolat 0,5-1,0% și sol. Phenylephrinum 1-2,5% • sol. Pilocarpină 1-2%, • sol. Tetracaină 0,5-1% sau sol. Proparcaină* 0,4%,

*Medicamentul nu este înregistrat în Nomenclatorul de Stat, dar este recomandat de ghidurile internaționale bazate pe dovezi.

E. INDICATORII DE MONITORIZARE A IMPLEMENTĂRII PROTOCOLULUI

No	Scopul protocolului	Măsurarea atingerii scopului	Metoda de calcul a indicatorului	
			Numărător	Numitor
1.	Atenționare la factorii de risc pentru declanșarea și progresarea RP	1.1. Proporția gravidelor cărora li s-a efectuat informație referitor factorii de risc agravanți pentru nașterea copilului prematur	Proporția gravidelor cărora li s-a efectuat informație despre factorii de risc agravanți pentru nașterea copilului prematur pe parcursul ultimului an x 100	Numărul total de gravide cărora li s-a efectuat informație despre factorii de risc agravanți pentru nașterea copilului prematur pe parcursul ultimului an
		1.2. Proporția nou-născuților cu factori de risc pentru dezvoltarea RP , consultați de către oftalmolog în maternitate pe parcursul unui an	Numărul nou-născuților cu factori de risc pentru dezvoltarea RP, consultați de către oftalmolog în maternitate pe parcursul ultimului an x 100	Numărul total de copii nou-născuți cu factori de risc pentru dezvoltarea RP de pe lista medicului de familie și oftalmologului pe parcursul ultimului an
2.	A spori numărul de copii prematuri supuși screening-ului oftalmologic	2.1. Proporția copiilor prematuri supuși screening-ului oftalmologic	Numărul copiilor prematuri supuși screening-ului oftalmologic pe parcursul ultimului an x 100	Numărul total de copii prematuri de pe lista medicului de familie și oftalmologului pe parcursul ultimului
3.	A cuprinde cu tratament medicamentos și laser copiii cu RP	3.1. Proporția copiilor cu RP, cărora li s-a aplicat tratament medicamentos și laser pe parcursul unui an	Numărul copiilor cu RP, cărora li s-a aplicat tratament medicamentos și laser pe parcursul ultimului an x 100	Numărul total de copii cu RP, cărora li s-a aplicat tratament medicamentos și laser pe parcursul unui an de pe lista medicului de familie și oftalmologului
4.	A micșora numărul de copii cu handicap vizual cauzat de sechelele RP	4.1. Proporția copiilor cu statut de copil invalid cauzat de RP pe parcursul unui an	Numărul copiilor cu statut de copil invalid cauzat de RP pe parcursul ultimului an x 100	Numărul copiilor cu statut de copil invalid cauzat de RP pe parcursul ultimului an Numărul total de copii RP de pe lista medicului de familie și oftalmologul

BIBLIOGRAFIA

1. An International Committee for the Classification of Retinopathy of Prematurity. The International Classification of Retinopathy of Prematurity- Revisited. ARCH OPHTHALMOL 123:991-9, 2005.
2. Bamashmus MA, Matlhaga B, Dutton GN.// Causes of blindness and visual impairment in the West of Scotland / Eye, 2004, Nr 18(3), p.257-61.
3. Campbell K. Intensive oxygen therapy as a possible cause of retrolental fibroplasia. A clinical approach. Med.J. Austr.1951; 2:p 48-50
4. M. F. Chiang, L. Wang, M. Busuioc, Y. E. Du, P. Chan, S. A. Kane, T. C. Lee, D. J. Weissgold, A. M. Berrocal, O. Coki, *et al.* **Telemedical Retinopathy of Prematurity Diagnosis: Accuracy, Reliability, and Image Quality** Arch Ophthalmol, November 1, 2007; 125(11), p. 1531 - 1538.
5. Cryotherapy for Retinopathy of Prematurity Cooperative Group. Multicenter Trial of Cryotherapy for Retinopathy of Prematurity: Oneyear outcome - Structure and Function. ARCH OPHTHALMOL108:1408-1416, 1990.
6. Cryotherapy for Retinopathy of Prematurity Cooperative Group. Multicenter Trial of Cryotherapy for Retinopathy of Prematurity: Fifteen-year Outcomes following Threshold Retinopathy of Prematurity: Final Results from the Multicenter Trial of Cryotherapy. ARCH OPHTHALMOL 123:311-8, 2005.
7. Early Treatment for Retinopathy of Prematurity Cooperative Group. Revised Indications for treatment of retinopathy of prematurity. ARCH OPHTHALMOL 121:1684-96, 2003.
8. Farber MD.// National Registry for the Blind in Israel: estimation of prevalence and incidence rates and causes of blindness. Ophthalmic Epidemiol, 2003, Nr10(4), p.267-77.
9. Gilbert C, Fielder A, Gordillo L, Quinn G, Semiglia R, Visintin P, Zin A on behalf of the International NO-ROP Group. Characteristics of infants with severe retinopathy of prematurity in countries with low, moderate and high levels of development: Implications for screening programs. PEDIATRICS 115:e518-e525, 2005.
10. Guideline for the Screening and Treatment of Retinopathy of Prematurity, 2008 . UK Retinopathy of Prematurity Guideline
11. ICROP Committee: International classification of retinopathy of prematurity. ARCH OPHTHALMOL. 102:1130-1134, 1984.
12. ICROP Committee for classification of late stages of ROP: An international classification of retinopathy of prematurity: II The Classification of Retinal Detachment. ARCH OPHTHALMOL. 105:906-912, 1987.
13. Kocur I., Resnikoff S. Visual impairment and blindness in Europe and their prevention.// Br J Ophthalmol, 2002, Nr. 7(86), p.716-22
14. Landers M.B., Semple H. Treatment of retinopathy of prematurity with argon laser photocoagulation // Arch. Ophthalmol. -; 1992. - V N1, p44-47.
15. Lows D., Laws D., Clark D. Cryotherapy and laser treatment for acute retinopathy of prematurity // Br. J. Ophthalmol. - 1997. - Vol. 81, N 1. - P. 12 -15.
16. McNamara J.A., Tasman W., Brown O.C., Federman J.L. Laser photocoagulation for stage 3+ retinopathy of prematurity // Ophthalmology. - 1991. - Vol. 98, N 4. - P. 576 - 580.
17. Ophthalmic and neonatal guidelines for ROP screening and treatment in Latin America Countries 2007, International Agency for Prevention of Blindness (IAPB)
18. Rasa Bagdoniene , Rasa Sirtautiene Retinopathy of prematurity, Gilija, Vilnius 1998 p104
19. Pediatric Ophthalmology and Strabismus 1997-1998// American academy of Ophthalmology Basic and Clinical Science Course - Section 6 p 113-120
20. Preventing blindness in children. Report of a WHO/IAPB scientific meeting //Hyderabad, India 13-17 April 1999, p.33.
21. Regional workshop on retinopathy of prematurity, November 14- 16th 2005, Lima, Peru. May be located at <http://www.lav2020.org>
22. Screening examination of premature infants for retinopathy of prematurity. Pediatrics Practice Guideline, 2001 Sep;108(3), p.809-11.
23. Simona Țălu, Gabriela Zaharia, Gabriela Vasile Retinopatia prematurului:screening și indicații terapeutice Oftalmologia 2005Nr1, p12-16
24. Terry T.L. Extreme prematurity and fibroblastic overgrowth of persistent vascular sheath behind each crystalline lens i. Preliminary report Am.J.Ophthalmology.1942; 25:p.203-4
25. Хватова А.В., Катаргина Л.А. Состояние и перспективы исследований по проблеме ретинопатии недоношенных// Профилактика и лечение ретинопатии недоношенных Материалы симпозиума, Москва, 13-16 июня 2000, с.3-17.

26. Катаргина Л.А., Хватова А.В. Хирургические аспекты проблемы ретинопатии недоношенных. «Профилактика и лечение ретинопатии недоношенных» // Материалы симпозиума 31 октября :- 1 ноября 2000 г. - М., 2000 г. - С. 69-78.
27. Коголева Л.В. Активная ретинопатия недоношенных, клинические особенности и исходы // Автореферат дис канд. мед. наук. - М., 2001. - 23 с.
28. Коголева Л.В., Хватова А.В., Фролова М.И., Щиенко В.И. и др. Варианты клинического течения и результаты дифференцированной тактики профилактического лечения ретинопатии недоношенных. «Профилактика и лечение ретинопатии недоношенных» // Материалы симпозиума 31 октября - 1 ноября 2000 г. - М., 2000 г. - С. 78 - 82.
29. Сомов Е.Е., Фомина Н.В. Использование диодного фотокоагулятора для лечения недоношенных детей с активной фазой ретинопатии. «Профилактика и лечение ретинопатии недоношенных» // Материалы симпозиума 31 октября -1 ноября 2000 г. - М., 2000 г. - С. 85 - 88.
30. Фомина Н.В. Ранняя диагностика и лечение активной фазы ретинопатии у недоношенных детей // Автореферат дис канд. мед. наук. - С-Пб., 1999 - 20 с.

Material informativ-metodic pentru oftalmologi și perinatologi
Grupul de risc al copiilor nou-născuți și prematuri care pot declanșa retinopatia prematurului:

- I. Copiii – prematuri cu greutatea la naștere mai mică de 1500g și termenul de gestație mai mic de 32 săptămâni
- II. Alți prematuri și nou-născuți cu următoarele caracteristice:
 - Gestoza în perioada sarcinii, decolarea placentară, hemoragii masive în timpul nașterii (>de 400 ml).
 - Greutatea copilului mai mică de 2000g
 - Vârsta gestațională a copilului mai mică de 35 săptămâni
 - Asfixie gravă la naștere (după APGAR mai < 4 puncte) și sindrom de dereglări respiratorii.
 - Ventilare artificială a plămânilor cu expunerea oxigenului în volum de 80-100% mai mult de 3 zile.
 - Oxigenoterapie îndelungată – mai mult de 1 lună.
 - Maladii infecțioase și inflamatorii.
 - Oscilații esențiale a nivelului gazelor în sânge cu perioade de hypoxie (<30 mmHg) și hiperoxie (100 mm HG), de la hypocapnie (mai mic de 33mm Hg) până la hypercapnie (75 mm Hg)
 - Sindrom respiratoriu –Distres –sindrom
 - Hemotransfuzii repetate.
 - Hemoragii intraventriculare

Material informativ-metodic pentru oftalmologi și perinatologi
TERMENII DE ORGANIZARE A EXAMENULUI OFTALMOLOGIC LA
COPIIUL PREMATUR

1. Primul consult oftalmologic se efectuează la 32-34 săptămâni a vârstei postconceptionale.
2. Urmaatorul consult - 1 dată în 2 săptămâni până la finisarea procesului de vascularizare a retinei sau declanșarea retinopatiei prematurului (RP).
3. În cazurile declanșării RP consult oftalmologic - 1 dată în săptămână.
4. Examenul oftalmologic se efectuează până la regresia definitivă a retinopatiei (42-44 săptămâni) sau până la dezvoltarea fazelor cicatriciale a RP (50-58 săptămâni).
5. În caz de progresare a RP spre stadiile de trecere (II-III) copilul prematur se trimite urgent în secția oftalmologie pediatrică pentru fotolasercoagulare sau criocoagulare a retinei și tratament medicamentos.
6. Evidență permanentă oftalmologică a copilului prematur până la 50-58 săptămâni postconceptionale .

METODOLOGIA SCREENING-ULUI OFTALMOLOGIC

Protocolul screening-ului

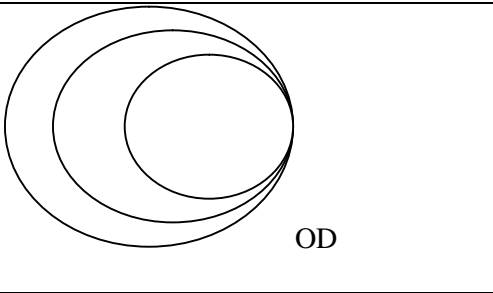
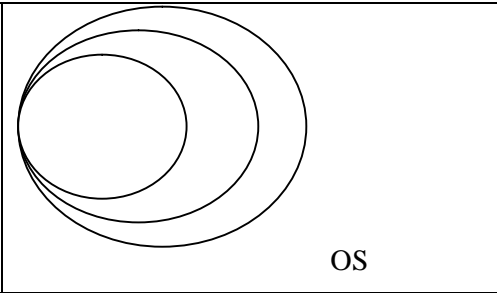
- Midriază maximală (sol. Ciclopentolat* 0,5% in combinație cu sol. Phenylephrinum 2,5% sau sol. Tropicamidă 0,5%, sau sol Atropină sulfat 0,1%,2 pic. la fiecare 15', 30', 45).
- Anestezie locală: Sol Proparcaiună 0,5%, sau Oxybuprocaină 0,4%,2 pic.de 2 ori.
- Aplicarea blefarostatului pentru copiii nou-născuți
- Rotația globului ocular în toate direcțiile cu cârlige sclerale
- Oftalmoscopia indirectă binoculară cu oftalmoscopul binocular și lupa 20D -30D.

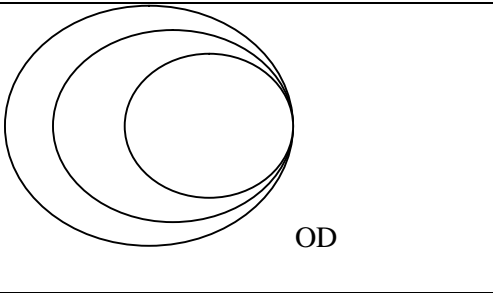
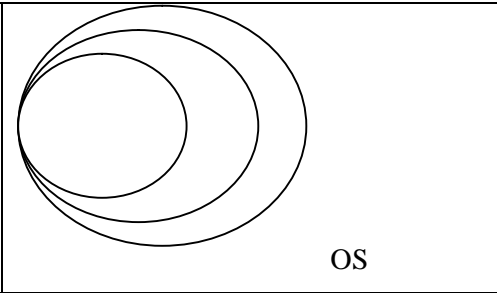
Rezultatele examinărilor în dinamică se înregistrează în fișa oftalmologică a copilului prematur
(Anexa3)

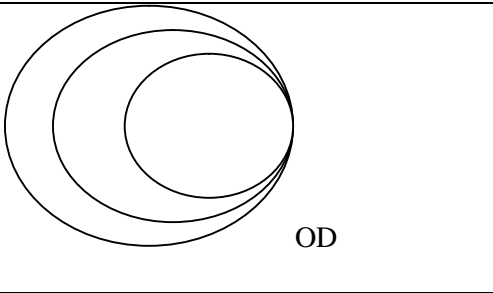
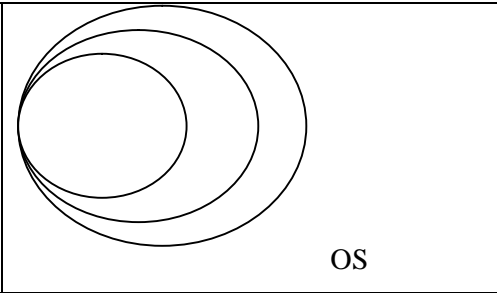
Numele _____ Prenume _____ sexul _____

Data nașterii _____ Vîrsta gestațională la naștere _____

Greutatea la naștere _____ g

Data	 <p style="text-align: right;">OD</p>	 <p style="text-align: right;">OS</p>
Vîrsta postconceptuală		
Diagnoza		

Data	 <p style="text-align: right;">OD</p>	 <p style="text-align: right;">OS</p>
Vîrsta postconceptuală		
Diagnoza		

Data	 <p style="text-align: right;">OD</p>	 <p style="text-align: right;">OS</p>
Vîrsta postconceptuală		
Diagnoza		

INFORMAȚIE PENTRU PĂRINȚI (GRAVIDE)

Retinopatia prematurului - o afecțiune vaso-proliferantă a retinei, care afectează nou-născutul prematur, în care se modifică patologic dezvoltarea normală a vaselor retinei cu declanșarea neovascularizației și proces proliferativ-fibros.

În stadiul cronic sau tardiv pot interveni complicații grave, care cauzează cecitate: decolarea retinei, cataracta complicată, glaucom secundar, subatrofia globului ocular, etc.

Trebuie să știm:

- Copilul nu se naște cu retinopatie.
- Procesele patologice pe retină se declanșează la a 4-5 săptămână după naștere.
- Ochiul prematurului se caracterizează prin nematuritate, nedesfășire și stoparea dezvoltării retinei.
- Retina prezintă un amestec de celule premature - substrat pentru creșterea neovaselor în condiții de hipoxie, hiperoxie, hypercapnie a fătului.

Mamele și gravidele trebuie să cunoască factorii de origine maternă care pot declanșa retinopatia prematurului:

- Iminență de avort
- Anemia
- Diabetul gestațional
- Toxicoză gravidei, preeclamsia
- TORCH –infecții, septicemia
- Patologie extragenitală (boli cardiace, reumatice, nefrologice)
- Tratament cu antihistaminice pe perioada sarcinii
- Fumatul, alcoolul, droguri, etc
- Alte patologii

Măsuri profilactice

- Profilaxia primară este îndreptată spre prevenirea nașterilor înainte de termen și îngrijirea copiilor prematuri la nivel contemporan.
- Măsuri profilactice în vremea sarcinii:
 - profilaxia infecțiilor cronice la mama
 - asanarea focarelor de infecții cronice
 - evitarea factorilor nocivi agravanți (medicamente-antihistaminice, fumatul, droguri, alcoolul, radiație)
 - alimentație rațională
 - monitorizarea hemoglobinei,
 - respectarea modului sănătos de viață (gimnastica, plimbări etc.)
- Măsuri profilactice la nou-născut:
 - Oxigenoterapie rațională, monitorizarea nivelului gazelor în sânge
 - Profilaxia sindromului dereglărilor respiratorii, hipoxiei
 - Îngrijiri speciale, monitorizare cardio-respiratorie
 - Evitarea expunerii prematurului la iluminări puternice
 - Crearea condițiilor optime pentru respectarea modului sănătos de viață a copilului prematur și cu sechelele RP .

Se va face instrucțiunea părinților în vederea supravegherii oftalmologice a copilului cu RP cu recuperare medico- socială

- Tratament medicamentos: vitaminoterapie, preparate dedistrofice, vasodilatante, retinoprotectoare.
- Corecție optică în viciile de refracție
- Tratament de dezambliopizare de lungă durată
- Depistarea complicațiilor RP postoperatorii precoce și tardive
- Tratament chirurgical în complicațiile RP (extragerea cataractei, operații antiglaucomatoase, chirurgie vitreoretiniană , corectarea strabismului etc)
- Aprovizionarea copilului slabvăzător cu dispozitive corecționale speciale, (lupe, ochelari pentru magnificare, monitoare, ochelari telescopici, etc)
- Școlarizarea copiilor cu RP în instituțiile preșcolare și școlare specializate, pregătire profesională
- Aprecierea statutului de copil invalid conform ordinului în vigoare.